¿Y SI FUERAN VERMES PULMONARES?

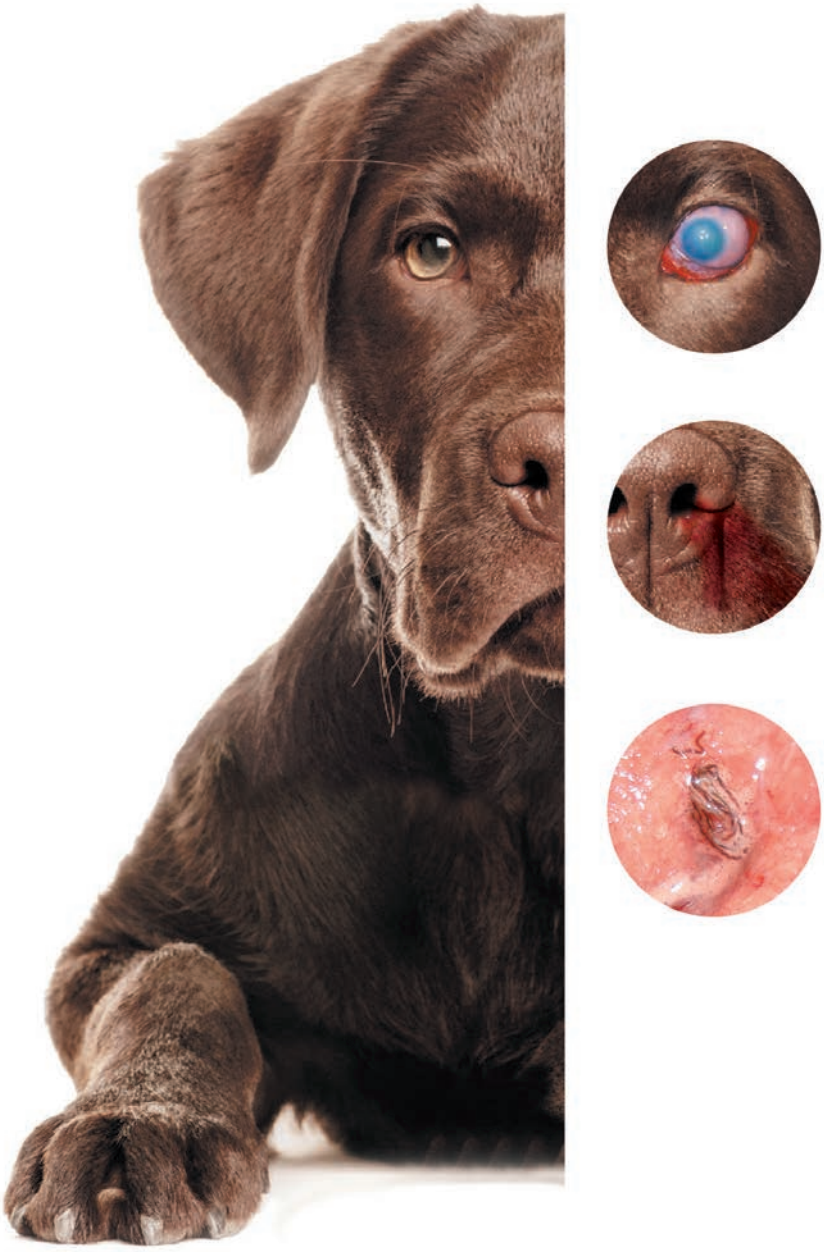

Boehringer Ingelheim

¿POR QUÉ ES IMPORTANTE CONSIDERAR LOS VERMES PULMONARES?

LA ANGIOSTRONGILOSIS: UNA ENFERMEDAD QUE PUEDE SER MORTAL

En los últimos años se han descrito **muertes súbitas** causadas por *Angiostrongylus vasorum* en toda Europa.

Los síntomas más frecuentes son: **dificultad respiratoria** y tos sin respuesta a los antibióticos; y **hemorragias** que duran unos pocos días **hasta la muerte del animal**.[1-3]

Todos los casos se han diagnosticado en la necropsia, tras la detección e identificación del parásito en el corazón y vasos pulmonares de los perros.

Debido a la gravedad de la enfermedad, es fundamental realizar un tratamiento preventivo para evitar el inicio de los síntomas mortales

¿CUÁNDO SOSPECHAR DE VERMES PULMONARES?

CUADRO CLÍNICO VARIABLE NO ASOCIADO ÚNICAMENTE CON SIGNOS CARDIORESPIRATORIOS

SIGNOS RESPIRATORIOS

Incluyendo intolerancia al ejercicio, tos, disnea, taquicardia asociada a anorexia y pérdida de peso.

HEMORRAGIAS

Epistaxis, hematomas, equimosis, visibles o no, en localizaciones variables. Las coagulopatías suponen una de las manifestaciones más comunes de la angiostrongilosis (35% de casos en un estudio).[4]
Generalmente se asocian con una expresión más severa de la enfermedad.

SIGNOS NEUROLÓGICOS

Debidos a migraciones erráticas de las larvas: ataxia, marcha en círculos, temblores, déficit de los nervios craneales y parálisis.[5]

MANIFESTACIONES OCULARES

Se han descrito casos severos de migración ocular del parásito asociada con uveitis, iritis y hemorragias conjuntivales.[6-10]

OTROS SIGNOS INESPECÍFICOS

También son altamente frecuentes signos no específicos como depresión, pérdida de peso, anorexia, signos gastrointestinales, etc.

¿CÓMO SE DESARROLLA LA INFECCIÓN?

EL PARÁSITO, ***ANGIOSTRONGYLUS VASORUM,*** ES UN **VERME METASTRONGILOIDE QUE INFECTA A LOS CÁNIDOS** (domésticos y salvajes).

Los zorros son el principal reservorio de vermes pulmonares. Los cambios en las poblaciones de zorros a través de Europa pueden explicar la expansión de la enfermedad.[11]

LAS LARVAS L3 SON LA FASE INFECCIOSA PARA LOS PERROS

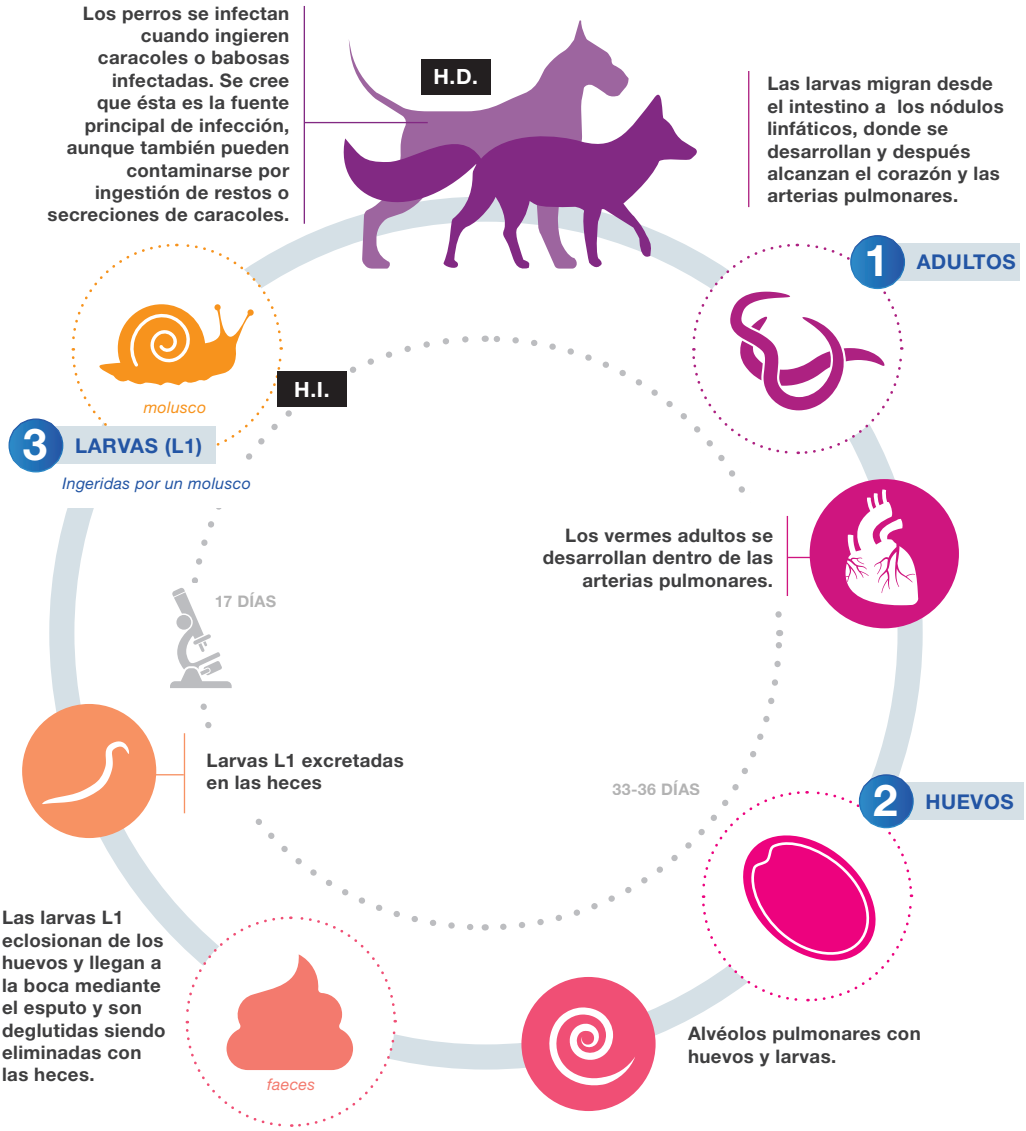

¿CUÁLES SON LOS FACTORES DE RIESGO?

EDAD

Aunque la enfermedad puede aparecer a cualquier edad, parece ser que los perros jóvenes tienen más probabilidad de infectarse.[12]

ESTACIONALIDAD

Se pueden ver casos a lo largo de todo el año; no obstante los perros tienen más riesgo de infectarse de julio a noviembre, debido a un incremento en el número de caracoles, y los signos clínicos aparecen generalmente durante enero-febrero.

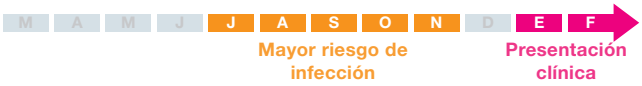

COMPORTAMIENTO

Los perros de mayor riesgo son aquéllos que juegan con caracoles o babosas o se los comen fácilmente, y también los que muestran un comportamiento depredador. Como las larvas L3 pueden sobrevivir hasta 3 semanas en aguas estancadas, los perros también pueden infectarse por beber agua con restos de caracoles o babosas. Además, se ha descrito la ingestión de elementos contaminados por secreciones de caracoles como fuente de infección para *Angiostrongylus*. [13]

LOCALIZACIÓN GEOGRÁFICA

La enfermedad se distribuye generalmente alrededor de focos de infección.

¿CUÁLES SON LAS ÁREAS DE RIESGO?

LA ENFERMEDAD ESTÁ PRESENTE
EN TODA EUROPA

ES UNA ENFERMEDAD EN CLARA EXPANSIÓN

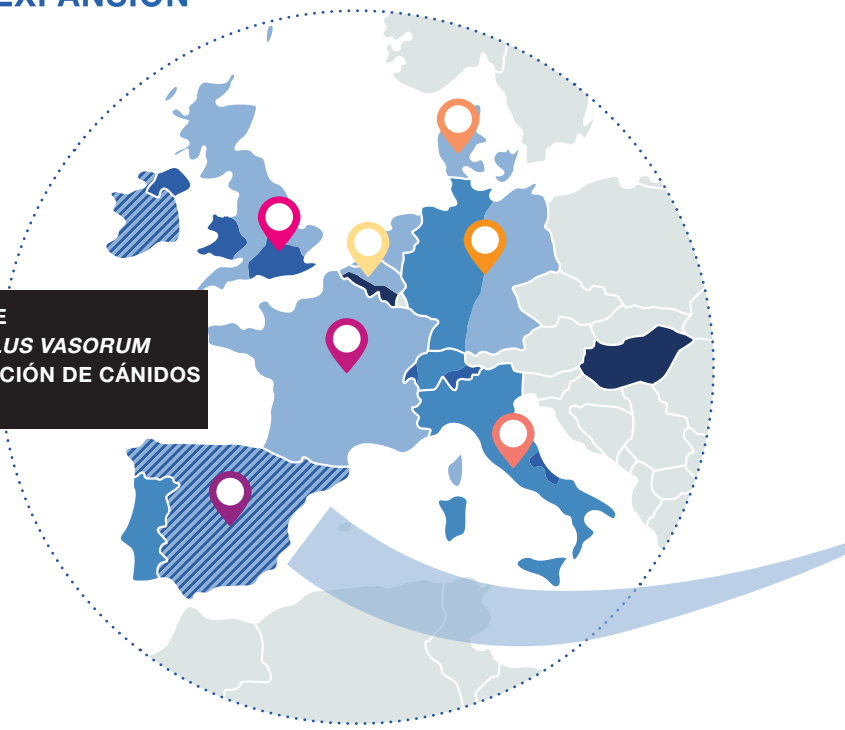

DISTRIBUCIÓN DE *ANGIOSTRONGYLUS VASORUM* ENTRE LA POBLACIÓN DE CÁNIDOS EN EUROPA [14-24]

PREVALENCIA EN PERROS

- > 0,1%
- > 1,5%
- > 2,5%
- > 3%

PREVALENCIA EN ZORROS

- > 30% *Áreas donde no hay datos publicados todavía en perros*

Se han encontrado prevalencias de hasta un 10% de los perros y un 50% de los zorros

- Entre un 2,2% y 16% de perros con signos respiratorios están infectados por *Angiostrongylus* en varios países de Europa. [12,17,24-27]
- En países del Mediterráneo cercanos a España como Italia, un 9,9% de los perros con signos respiratorios tenían angiostrongilosis. [24]

16%

ESTUDIOS PUBLICADOS INDICAN QUE HASTA UN
DE LOS PERROS CON
SÍNTOMAS RESPIRATORIOS ESTÁN INFECTADOS

SITUACIÓN EN ESPAÑA

- España es considerada región endémica para *Angiostrongylus vasorum* debido al conocimiento de la enfermedad en los perros o a la existencia de una alta prevalencia en zorros.

- Efectivamente, se notifican perros con enfermedad por vermes pulmonares, presentando muchos de ellos un desenlace fatal. [28,29]

- A pesar de ello, en España no existen estudios epidemiológicos que muestren la prevalencia de la angiostrongilosis en la especie canina.

- Sin embargo, existen varios estudios en carnívoros salvajes, principalmente zorros y otros animales como lobos y tejones que muestran [15, 28-38] :

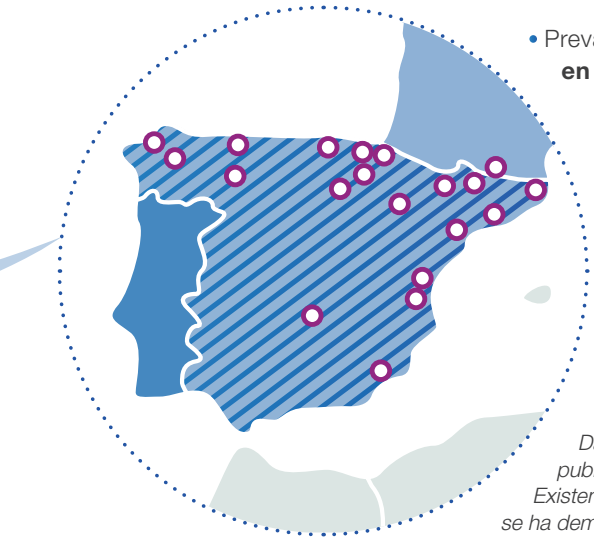

- Prevalencias altas de hasta un **33,3% en zorros y un 24% en tejones.**[15]

- Distribución del parásito en **varias regiones de la geografía española**.

Detección de *A. vasorum* en carnívoros salvajes (principalmente zorros) en España (incluida Andorra).

Datos provenientes de diferentes publicaciones.
Existen zonas donde la detección del parásito se ha demostrado en varios estudios, pero sólo se marca una vez. La mayoría de las zonas que no están marcadas son zonas donde no hay datos publicados.

Ya que el zorro es el principal reservorio de la enfermedad, estos datos sugieren que **el riesgo de infección en el perro es probablemente más alto** de lo inicialmente esperado en algunas zonas de España.[37]

ANGIOSTRONGYLUS VASORUM ESTÁ PRESENTE EN LOS PERROS DE NUESTRO ENTORNO

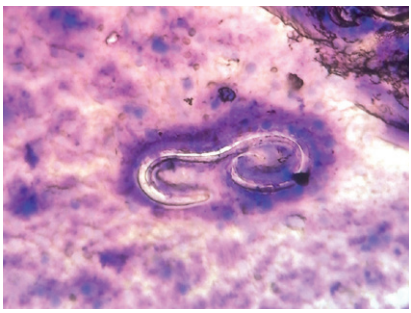

Se observan **larvas L1 de *A. vasorum* en un lavado broncoalveolar** de un perro que presentaba hipertensión pulmonar y cardiopatía derecha.
Cortesía de Roberto López y Roberto Gaztañaga (Clínica Veterinaria Uribe Kosta, Bizkaia). En esta clínica se diagnostican varios casos al año.

¿CÓMO DIAGNOSTICAR LA ANGIOSTRONGILOSIS CANINA?

TÉCNICA DE BAERMANN

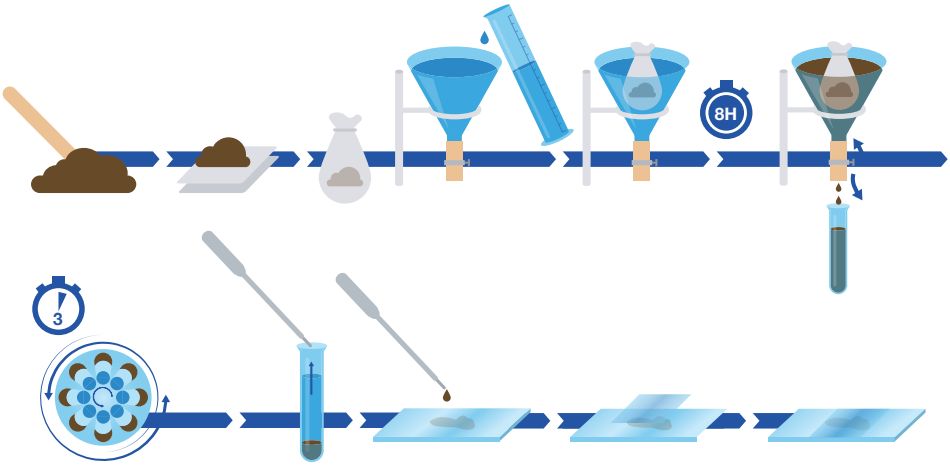

- Homogeneizar la muestra fecal
- Pesar 5-10 g de heces
- Tomar 5 o más gramos de heces y envolverlas en dos capas de gasa
- Añadir agua (preferiblemente calentada a 25ºC) en un embudo de vidrio que tenga un bloqueo de parada o abrazadera en una manguera de caucho unida al embudo.
- Colocar las heces envueltas en la gasa en el embudo.
- Dejar reposar la muestra durante al menos 8 horas, preferiblemente durante la noche.
- Soltar la abrazadera y recoger los primeros 10 ml de fluido en un tubo de centrífuga
- Centrifugar a 170 x g x 3 min
- Aspirar el sobrenadante
- Transferir 2-3 gotas de sedimento a un portaobjetos
- Cubrir con el cubreobjetos
- Leer bajo microscopio

- La técnica de Baermann es el «gold standard» para el diagnóstico definitivo de la angiostrongilosis canina.
- La sensibilidad es alta aunque no del 100%.[4,39]
- La excreción intermitente de larvas o el periodo de prepatencia pueden conducir a diagnósticos de falsos negativos incluso en varios casos, por lo que se suele recomendar realizar la técnica en 3 muestras de heces consecutivas extraídas de 3 días.[40,41]

INMUNODIAGNÓSTICO

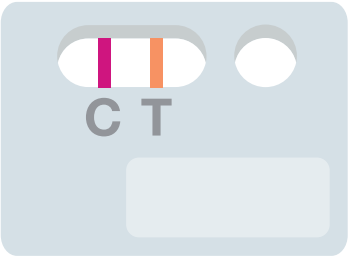

- Recientemente, se ha desarrollado un test «in clinic» (Angio Detect™, IDEXX), que permite detectar de manera rápida y fácil antígenos específicos de *A. vasorum* en muestras sanguíneas.
- El test tiene una sensibilidad relativa del 98,1% y una especificidad relativa del 99,4% comparado con la técnica de Baermann.
- Para más información: http://www.idexx.fr/smallanimal/inhouse/snap/angio-detect.html

¿CÓMO CONTROLAR LA ANGIOSTRONGILOSIS CANINA?

LA CLAVE ES LA PREVENCIÓN

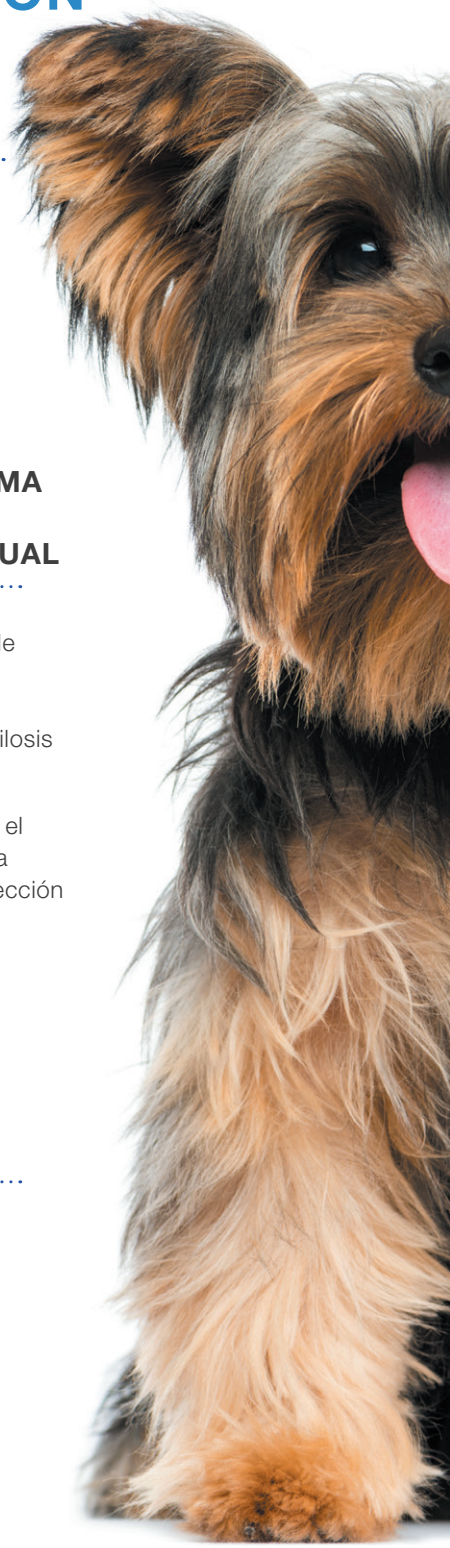

PRESCRIBIR UN PROGRAMA PREVENTIVO CON DESPARASITACIÓN MENSUAL

- Las administraciones mensuales de antihelmíntcos a base de lactonas macrocíclicas han demostrado su eficacia en prevenir la angiostrongilosis canina.
- Un estudio reciente demostró que el tratamiento previo con milbemicina oxima reduce la posibilidad de infección en más de la mitad.[12]

PREVENIR LA INGESTIÓN DE CARACOLES O BABOSAS POR PARTE DE LOS PERROS

NexGard SPECTRA™

EL TRATAMIENTO MENSUAL PARA PREVENIR LA ENFERMEDAD POR VERMES PULMONARES CANINOS

Nueva indicación de NexGard Spectra:
Prevención de la angiostrongilosis



- **Las administraciones mensuales previenen la angiostrongilosis** al reducir el nivel de infección por adultos inmaduros y adultos de *A. vasorum* en el corazón y pulmones.
- **Las administraciones mensuales previenen la dirofilariosis.**
- **Excelente eficacia frente a ectoparásitos.**

  Garrapatas: *Ixodes ricinus, Rhipicephalus sanguineus y Dermacentor reticulatus,* con una actividad persistente durante 4 semanas.

  Pulgas: (*Ctenocephalides felis* y *C. canis*), con una actividad persistente durante 5 semanas.

- **Alta eficacia frente a nematodos intestinales,** incluyendo ascáridos, ancilostómidos y tricúridos.

Angiostrongylus
(Vermes Pulmonares)

Pulgas | **Garrapatas** | ***Toxocara/ Toxascaris*** **(Ascáridos)** | ***Ancylostoma*** **(Vermes ganchudos)** | ***Trichuris*** **(Vermes látigo)** | ***Dirofilaria*** **(Vermes del corazón)**

La solución «Todo en Uno»* para tratar los parásitos internos *Y* externos más comunes.

- Protección frente a **pulgas** y **garrapatas.**
- Previene la **angiostrongilosis** y **dirofilariosis**, y controla el riesgo por **ascáridos**, **ancilostómidos** y **tricúridos.**
- Prevención mensual segura.

*Para tratar los parásitos internos y externos más comunes de los perros.

NexGard SPECTRA™

FICHA DE IDENTIDAD

PARA: Perros (> 8 semanas)

FORMULACIÓN: Comprimido masticable y palatable.

MOLÉCULAS: Afoxolaner + milbemicina oxima

MODO DE ACCIÓN: Sistémico (administración oral)

ADMINISTRACIÓN: Mensual

PRESENTACIÓN: 5 tamaños

2-3,5kg | >3,5-7,5kg | >7,5-15kg | >15-30kg | >30-60kg

PROTECCIÓN EXTERNA:

PROTECCIÓN INTERNA:

LA SOLUCIÓN «TODO EN UNO»*

+++

- **Amplio espectro**
- **Incluyendo parásitos externos:**
  - Pulgas
  - Garrapatas
- **Incluyendo parásitos internos:**
  - Ascáridos, ancilostómidos y tricúridos
  - Vermes pulmonares (prevención de la angiostrongilosis)
  - *Dirofilaria immitis* (prevención de la dirofilariosis)
- **Acción rápida, sostenida y segura**

DE PRESCRIPCIÓN VETERINARIA:

Sin riesgos. Protección integral con NexGard Spectra.

*Para tratar los parásitos internos y externos más comunes de los perros.

REFERENCIAS

1. Benda T, Csivincsik Á, Nemes C, Turbók J, Zsolnai A, Simonyai E, Majoros G,Nagy G. Lethal Angiostrongylus vasorum infection in a Hungarian dog. Acta Parasitol. 2017; 62(1):221-224

2. Traversa D, Torbidone A, Malatesta D, Guglielmini C. Occurrence of fatal canine Angiostrongylus vasorum infection in Italy. Vet Parasitol. 2008; 152(1-2):162-6

3. Yamakawa Y, McGarry JW, Denk D, Dukes-McEwan J, Macdonald N, Mas A, McConnell F, Tatton B, Valentine EG, Wayne J, Williams JM, Hetzel U. Emerging canine angiostrongylosis in northern England: five fatal cases. Vet Rec. 2009; 164(5):149-52.

4. Chapman PS, Boag AK, Guitian J , Boswood A. Angiostrongylus vasorum infection in 23 dogs (1999-2002). J Small Anim Pract. 2004; 45(9):435-40.

5. Helm JR, Morgan ER, Jackson MW, Wotton P, Bell R. Canine angiostrongylosis: an emerging disease in Europe. J Vet Emerg Crit Care (San Antonio). 2010; 20(1):98-109

6. Colella V, Lia RP, Premont J, Gilmore P, Cervone M, Latrofa MS, D'Anna N,Williams D, Otranto D. Angiostrongylus vasorum in the eye: new case reports and a review of the literature. Parasit Vectors. 2016; 21;9:161.

7. Helm J, Gilleard JS, Jackson M, Redman E, Bell R. A case of canine Angiostrongylus vasorum in Scotland confirmed by PCR and sequence analysis. J Small Anim Pract. 2009; 50(5):255-9.

8. King M.C.A., GROSE,R.M .R., Startup,G. Angiostrongylus vasorum in the anterior chamber of a dog's eye. Journal of small animal practice 1994; 35,326-328

9. Manning, S.P., Ocular examination in the diagnosis of angiostrongylosis in dogs. Vet Rec,2007; 160,625-627

10. Payen G., Peres-Labourdette,V., Polock,B., Couturier , L., Nicolle,A., Clerc ,B. Uvéite antérieure à Angiostrongylus vasorum. Pratique vétérinaire de l'animal de compagnie. 2005; 14,23-25

11. Mackenstedt U, Jenkins D, Romig T. The role of wildlife in the transmission of parasitic zoonoses in peri-urban and urban areas. Int J Parasitol Parasites Wildl. 2015 Feb 7; 4(1):71-9.

12. Morgan ER, Jefferies R, van Otterdijk L, McEniry RB, Allen F, Bakewell M, ShawSE. Angiostrongylus vasorum infection in dogs: Presentation and risk factors. VetParasitol. 2010; 173(3-4):255-61.

13. Giannelli et al. Release of Lungworm Larvae from Snails in the Environment: Potential for Alternative Transmission Pathways. PLOS Neglected Tropical Diseases | DOI:10.1371/journal.pntd.0003722 April 17, 2015.

14. Alho AM, Schnyder M, Schaper R, Meireles J, Belo S, Deplazes P, de Carvalho LM. Seroprevalence of circulating Angiostrongylus vasorum antigen and parasite-specific antibodies in dogs from Portugal. Parasitol Res. 2016; 115(7):2567-72.

15. Gerrikagoitia X, Barral M, Juste RA. Angiostrongylus species in wild carnivores in the Iberian Peninsula. Vet Parasitol. 2010; 174(1-2):175-80.

16. Guardone L, Schnyder M, Macchioni F, Deplazes P, Magi M. Serological detection of circulating Angiostrongylus vasorum antigen and specific antibodies in dogs from central and northern Italy. Vet Parasitol. 2013; 192(1-3):192-8.

17. Lempereur L, Martinelle L, Marechal F, Bayrou C, Dalemans AC, Schnyder M, Losson B. Prevalence of Angiostrongylus vasorum in southern Belgium, a coprological and serological survey. Parasit Vectors. 2016; 9(1):533.

18. Lurati L, Deplazes P, Hegglin D, Schnyder M. Seroepidemiological survey and spatial analysis of the occurrence of Angiostro.

19. McCarthy G, Ferrand M, De Waal T, Zintl A, McGrath G, Byrne W, O'Neill EJ. Geographical distribution of Angiostrongylus vasorum in foxes (Vulpes vulpes) in the Republic of Ireland. Parasitology. 2016; 143(5):588-93.

20. Papazahariadou M, Founta A, Papadopoulos E, Chliounakis S, Antoniadou-Sotiriadou K, Theodorides Y. Gastrointestinal parasites of shepherd and hunting dogs in the Serres Prefecture, Northern Greece. Vet Parasitol. 2007; 148(2):170-3.

21. Schnyder M, Schaper R, Bilbrough G, Morgan ER, Deplazes P. Seroepidemiological survey for canine angiostrongylosis in dogs from Germany and the UK using combined detection of Angiostrongylus vasorum antigen and specific antibodies. Parasitology.2013; 140(11):1442-50.

22. Schnyder M, Schaper R, Lukács Z, Hornok S, Farkas R. Combined Serological Detection of Circulating Angiostrongylus vasorum Antigen and Parasite-specific Antibodies in Dogs from Hungary. Parasitol Res. 2015; 114 Suppl 1:S145-54

23. Schnyder M, Schaper R, Pantchev N, Kowalska D, Szwedko A, Deplazes P. Serological detection of circulating Angiostrongylus vasorum antigen-and parasite-specific antibodies in dogs from Poland. Parasitol Res. 2013; 112 Suppl 1:109-17.

24. Traversa D, Di Cesare A, Meloni S, Frangipane di Regalbono A, Milillo P, Pampurini F, Venco L. Canine angiostrongylosis in Italy: occurrence of Angiostrongylus vasorum in dogs with compatible clinical pictures. Parasitol Res. 2013; 112(7):2473-80.

25. Taubert A, Pantchev N, Vrhovec MG, Bauer C, Hermosilla C. Lungworm infections (Angiostrongylus vasorum, Crenosoma vulpis, Aelurostrongylus abstrusus) in dogs and cats in Germany and Denmark in 2003-2007. Vet Parasitol.2009; 159(2):175-80.

26. Barutzki D, Schaper R. Natural infections of Angiostrongylus vasorum and Crenosoma vulpis in dogs in Germany (2007-2009). Parasitol Res. 2009; 105 Suppl 1:S39-48.

27. Martin, M.W.S., Neal, C. Distribution of angiostrongylosis in Cornwall. J. Small Anim. Pract. 1992; 21, 49–51.

28. Jordán J RA et al. La angiostrongilosis canina: una enfermedad endémica poco conocida. Med Vet, 1993; 10 (11):600-4.

29. Menéndez LA et al. Diagnóstico de un caso de angiostrongilosis canina en Vizcaya. III Congreso Nacional de Parasitología. Barcelona, Julio de 1983.

30. Segovia JM et al. Helminth parasites of the red fox (Vulpes vulpes L., 1758) in the Iberian Peninsula: an ecological study. Acta Parasitologica, 2004, 49(1), 67–79; ISSN 1230-2821

31. Miquel J et al. Coprología de las especies de nematodos parásitos de carnívoros silvestres en Cataluña (NE Península Ibérica). Misc Zool, 1993-1994:17:49-57.

32. Martínez-Carrasco C et al. Parasites of the red fox (Vulpes vulpes Linnaeus, 1758) in Murcia, southeast Spain. Revue Méd. Vét., 2007, 158, 7, 331-335.

33. Christian Gortaazar, Rafael Villafuerte, Javier Lucientes, Daniel Fernandez-de-Luco. Habitat related differences in helminth parasites of red foxes in the Ebro valley. Veterinary Parasitology 80 (1998) 75±81.

34. Mañas S et al. Cardiopulmonary helminth parasites of red foxes (Vulpes vulpes) in Catalonia, northeastern Spain. The Veterinary Journal 169 (2005) 118–120.

35. Barbosa AM et al. PREDICTORS OF RED FOX (VULPES VULPES) HELMINTH PARASITE DIVERSITY IN THE PROVINCES OF SPAIN. Wildl. Biol. Pract., June 2005, 1 (1): 3-14.

36. Segovia JM et al. Helminths in the Wolf, Canis lupus, from north-western Spain. Journal of Helminthology, 2001;75:183-192.

37. Y. Martínez-Pereira. Angiostrongilosis en perros: una enfermedad emergente. Clin. Vet. Peq. Anim, 30 (3): 165-169, 2010.

38. Torres J et al. Helminth parasite of the eurasian badger (Meles meles L.) in Spain: a biogeographic approach. Parasitol Res, 2001;87:259-263.

39. Patteson MW, Gibbs C, Wotton PR, Day MJ. Angiostrongylus vasorum infection in seven dogs. Vet Rec. 1993; 133(23):565-70.

40. Bourque AC, Conboy G, Miller LM, Whitney H. Pathological findings in dogs naturally infected with Angiostrongylus vasorum in Newfoundland and Labrador, Canada. J Vet Diagn Invest. 2008; 20(1):11-20.

41. Verzberger-Epshtein I, Markham RJ, Sheppard JA, Stryhn H, Whitney H, Conboy GA. Serologic detection of Angiostrongylus vasorum infection in dogs. Vet Parasitol. 2008; 151(1):53-60.

NEXGARD SPECTRA comprimidos masticables para perros contiene afoxolaner y milbemicina oxima 9 mg/ 2 mg (2–3,5 kg), 19 mg/ 4 (>3,5–7,5 kg), 38 mg/ 8 mg (>7,5–15 kg), 75 mg/ 15 mg (>15–30 kg), 150 mg/ 30 mg (>30–60 kg). Indicaciones: Para el tratamiento de infestaciones por pulgas y garrapatas en perros cuando esté indicado a la vez la prevención de la dirofilariosis (larva Dirofilaria immitis), angiostrongilosis (reducción del nivel de adultos inmaduros (L5) y adultos de Angiostrongylus vasorum) y/o el tratamiento de infestaciones por nematodos gastrointestinales. Tratamiento de infestaciones por pulgas (Ctenocephalides felis y C. canis) en perros. Tratamiento de infestaciones por garrapatas (Dermacentor reticulatus, Ixodes ricinus, Rhipicephalus sanguineus) en perros. Las pulgas y las garrapatas deben adherirse al hospedador y empezar a alimentarse a fin de quedar expuestas a la sustancia activa. Tratamiento de infestaciones por gusanos gastrointestinales adultos de las siguientes especies: ascáridos (Toxocara canis y Toxascaris leonina), anquilostomas (Ancylostoma caninum, Ancylostoma braziliense y Ancylostoma ceylanicum) y tricúridos (Trichuris vulpis). Prevención de la dirofilariosis (larvas de Dirofilaria immitis) con administración mensual. Prevención de angiostrongilosis (por reducción del nivel de infección con etapas de adulto inmaduro (L5) y adulto de Angiostrongylosis vasorum) con administración mensual. Contraindicaciones: No usar en caso de hipersensibilidad a las sustancias activas o a algún excipiente. Reacciones adversas: En estudios clínicos, no se atribuyeron reacciones adversas graves a la combinación de afoxolaner con milbemicina oxima. Infrecuentemente, se observaron reacciones adversas tales como: vómito, diarrea, falta de energía, disminución del apetito y picor. Estas reacciones fueron en general de resolución espontánea y de corta duración. Posología: Los comprimidos son masticables y apetitosos para la mayoría de perros. Si el perro no acepta los comprimidos directamente, pueden administrarse con la comida. Un único tratamiento es efectivo para los gusanos gastrointestinales. La eficacia del tratamiento contra las infestaciones por pulgas y garrapatas dura un mes. Puede que estén indicados tratamientos posteriores durante la estación de pulgas y/o garrapatas. Pregunte a su veterinario cómo continuar con el tratamiento de pulgas y garrapatas. Dirofilariosis: NEXGARD SPECTRA mata las larvas de Dirofilaria immitis (dirofilaria) hasta un mes después de su transmisión por mosquitos. Por tanto, el medicamento debería administrarse a intervalos mensuales regulares durante el momento del año en que los mosquitos estén presentes, empezando al mes siguiente de la primera exposición esperada a éstos. Precauciones especiales: En ausencia de datos disponibles, el tratamiento de cachorros de menos de 8 semanas de edad y de perros que pesen menos de 2 kg debe basarse en la evaluación beneficio-riesgo efectuada por el veterinario responsable. Mantener fuera de la vista y el alcance de los niños. Titular: Merial Laboratorios SA, Josep Pla, 2, 08019 Barcelona. Nº Registro: EU/2/14/177/001-015

NexGard SPECTRA™

PROESME1391

Boehringer Ingelheim